



**HALLAZGO Y MANEJO DE LA TROMBOCITOPENIA EN LA CONSULTA
ODONTOPEDIÁTRICA: REPORTE DE UN CASO CLÍNICO**

**Paulina Ortega-Alonso¹, Martha Mendoza-Rodríguez², Carlos Varela-Ibáñez³, Alma
Mera-González³, América Pontigo-Loyola⁴, Carlo Medina-Solís⁵**

- 1. Programa de Especialidad en Odontopediatría del Área Académica de Odontología del Instituto de Ciencias de la Salud de la Universidad Autónoma del Estado de Hidalgo. Pachuca, México.**
- 2. Clínica Craneofacial del Hospital del niño DIF Hidalgo. Pachuca, México.**
- 3. Área Académica de Odontología del Instituto de Ciencias de la Salud de la Universidad Autónoma del Estado de Hidalgo. Pachuca, México.**
- 4. Hospital del niño DIF Hidalgo. Pachuca, México.**
- 5. Centro de Investigación y Estudios Avanzados en Odontología “Dr. Keisaburo Miyata” de la Facultad de Odontología de la Universidad Autónoma del Estado de México. Toluca, México.**

CORRESPONDENCIA: Avenida del Álamo #204, Fraccionamiento Paseo de los Solares. Pachuca, Hidalgo, México.

EMAIL: cemedinas@yahoo.com

RESUMEN

La trombocitopenia se define como una disminución del número absoluto de plaquetas en la sangre periférica. El rango de plaquetas por microlitro de sangre normal oscila entre 150,000 - 450,000 plaquetas. Sin embargo, se ha reportado en la literatura que un conteo plaquetario de hasta 100,000 se puede considerar como normal. Por lo cual se definirá como trombocitopenia a todo conteo menor a 100,000 plaquetas por microlitro de sangre. Presentación del caso: Paciente femenino de 2 años y 9 meses de edad con múltiples lesiones de caries de distintos grados y con sintomatología dolorosa. Conducta Frankel 2. Se decide realizar tratamiento dental bajo anestesia general para realizar múltiples extracciones dentales, tratamientos pulpares y obturaciones. Al realizar estudios de rutina para admisión quirúrgica se descubre conteo plaquetario de 51,000 plaquetas por microlitro de sangre, se diagnostica trombocitopenia, por lo que durante el procedimiento dental se realiza con transfusión de concentrados plaquetarios. Conclusión: El realizar una valoración preoperatoria completa permitió detectar el hallazgo de trombocitopenia y así se pudo realizar un tratamiento multidisciplinario que ayudará al paciente a recobrar y mejorar la calidad de vida al restablecer las funciones de masticación habla y autoestima. Significancia clínica: El conocimiento y manejo de los valores plaquetarios normales y mínimos requeridos para realizar tratamientos dentales ayuda al odontopediatra y al odontólogo en general a realizar un plan de tratamiento más específico y detallado en el cuál se pueden tomar medidas precautorias necesarias para evitar complicaciones y obtener un mejor pronóstico.

PALABRAS CLAVE: trombocitopenia, anestesia general, transfusión plaquetaria, odontopediatría.



FINDING AND MANAGEMENT OF THROMBOCITOPENIA IN THE DENTAL SURGERY CONSULTATION: REPORT OF A CLINICAL CASE

ABSTRACT

Introduction: Thrombocytopenia is defined as a decrease in the absolute number of platelets in the peripheral blood. The range of platelets per microliter of normal blood ranges from 150,000 to 450,000 platelets. However, it has been reported in the literature that a platelet count of up to 100,000 can be considered as normal. Therefore, thrombocytopenia will be defined as any count less than 100,000 platelets per microliter of blood. **Case presentation:** Female patient of 2 years and 9 months of age with multiple caries lesions of varying degrees and with painful symptoms. Behavior Frankel 2. It is decided to perform dental treatment under general anesthesia to perform multiple dental extractions, pulp treatments and fillings. When performing routine studies for surgical admission, a platelet count of 51,000 platelets per microliter of blood is discovered, thrombocytopenia is diagnosed, so the dental procedure it is performed with transfusion of platelet concentrates. **Conclusion:** A complete preoperative assessment allowed the detection of thrombocytopenia and a multidisciplinary treatment could be performed to help the patient recover and improve the quality of life by reestablishing the functions of speech chewing and self-esteem. **Clinical Significance:** The knowledge and management of the normal and minimum platelet values required for dental treatment helps the pediatric dentist and dentist to make a more specific and detailed treatment plan in which precautionary measures can be taken to avoid complications and obtain a better prognosis.

KEYWORDS: thrombocytopenia, general anesthesia, platelet transfusion, pediatric dentistry.



INTRODUCCIÓN

La trombocitopenia se define como una disminución del número absoluto de plaquetas en la sangre periférica. El rango de plaquetas por microlitro de sangre para considerarse normal debe oscilar entre las 150,000 a 450,000 plaquetas. Sin embargo, se ha reportado en la literatura que un conteo plaquetario de 100,000 se puede considerar hasta cierto punto como normal, por lo cual algunos autores han sugerido la presencia de trombocitopenia cuando el conteo de plaquetas sea menor a 100,000 por microlitro de sangre (1).

En la práctica odontológica un porcentaje considerable (80%) de los tratamientos que se realizan representan un riesgo de sangrado, por lo cual, es importante conocer los valores normales y anormales del conteo plaquetario. Igualmente, es preciso conocer el manejo de las

trombocitopenias, por lo que al realizar una historia clínica es de vital importancia efectuar preguntas acerca de la coagulación tanto del paciente como de los familiares para poder obtener algún dato relevante. Otro punto que se debe tomar en cuenta es la cantidad de tratamientos requeridos por el paciente y su probabilidad de sangrado para valorar la solicitud de una biometría hemática (2). Una vez detectada alguna alteración en el conteo plaquetario, es necesario realizar una interconsulta al médico de cabecera del paciente para informarle acerca de la condición actual del paciente y los requerimientos necesarios para el tratamiento dental. Esto permitirá al médico identificar la causa de la trombocitopenia para darle tratamiento y poder programar fecha para rehabilitación dental con todas las precauciones pertinentes y

medidas hemostáticas necesarias para evitar complicaciones (3).

La clasificación de la trombocitopenia toma en cuenta ciertos factores en consideración como son: la edad de presentación, manifestaciones clínicas, si está presente alguna otra enfermedad sistémica, infecciones recientes, hepatopatías, falta de algunas vitaminas etc, la ingesta de algunos medicamentos también puede repercutir en el conteo plaquetario (4). El diagnóstico de este tipo de alteraciones del sistema hemostático debe hacerse con base en las alteraciones de las pruebas de laboratorio y manifestaciones clínicas del paciente.

Identificar los trastornos plaquetarios es un aspecto de gran importancia en la práctica clínica, debido a que una hemorragia por dicha perturbación es una verdadera urgencia médica en el paciente bajo tratamiento estomatológico que requiere procedimientos invasivos (5). En la práctica odontológica el atender a

pacientes con algún tipo de hemopatías puede presentarse sin algún dato previo, aun en un paciente conocido ya tratado previamente por el odontólogo, por lo que mantener una comunicación constante con los pacientes sobre todo en edades de mayor riesgo (niños y adolescentes) es muy importante (6). El odontólogo debe estar muy pendiente de distintos datos de alarma para poder tomar medidas preventivas al tratamiento dental, clínicamente se puede observar gingivorragia, sangrado prolongado secundario a una extracción dental o pérdida fisiológica de uno (4). Es por esto por lo que se debe explorar detalladamente al paciente y solicitar los estudios de gabinete necesarios. Si se detecta un aumento o disminución en el conteo plaquetario y tiempo de sangrado, se sugiere valorar el riesgo-beneficio del tratamiento para el paciente. Idealmente se debe tener bajo tratamiento preventivo y periódico a este tipo de pacientes,



realizar tratamientos de operatoria programada y en caso de urgencia siempre realizar interconsulta o enviar a una institución hospitalaria. En presencia de algún signo clínico agudo se puede posponer el tratamiento dental hasta tener el padecimiento hemático erradicado o bajo tratamiento médico (4).

El tratamiento de estas patologías se establecerá por el médico tratante del paciente, con el cual como odontólogos se debe mantener el mayor contacto posible para poder valorar e interconsultar algún tratamiento requerido de manera urgente o que involucre un riesgo de sangrado. El objetivo del trabajo es presentación y manejo un caso clínico con trombocitopenia en el servicio de odontopediatría de un Hospital Infantil.

PRESENTACIÓN DEL CASO

Paciente femenino de 2 años y 9 meses de edad, es llevado por su madre al servicio de odontopediatría

del hospital del niño DIF de la ciudad de Pachuca, Hidalgo. La cual refiere: “desde muy chiquita tomó medicamento y se le hicieron muy feos los dientes, ahorita ya no puede comer y se le están desmoronando” sic. Al interrogatorio de antecedentes heredofamiliares estos fueron negados por la madre. De igual forma, niega alergias a medicamentos, cirugías previas, transfusiones, traumatismos, enfermedades sistémicas. Refiere alergia a derivados de la leche y varicela en el primer año de vida, la cual fue tratada sin complicaciones.

A la exploración extraoral se observa paciente activa-reactiva neurológicamente con tegumentos de coloración e hidratación adecuada, de edad aparente a la cronológica.

A la exploración intraoral se observa en general mala higiene. La dentición decidua se observa completa con múltiples lesiones de caries en los órganos dentales de distintos grados Figura 1.

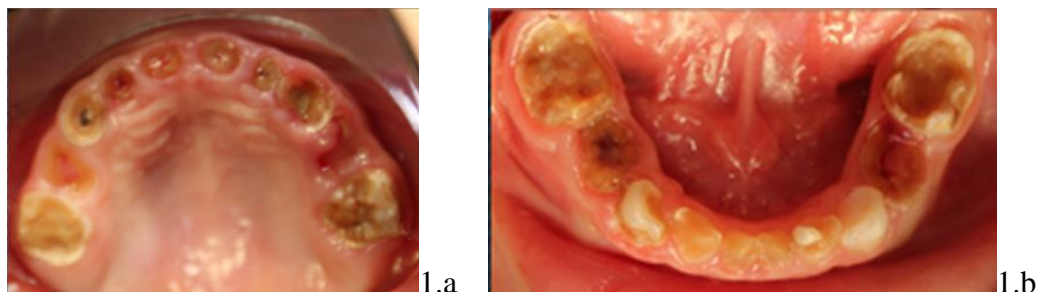


Figura 1.a y 1.b dentición decidua se observa completa con múltiples lesiones de caries en los órganos dentales de distintos grados

Debido a la edad, cantidad y complejidad de tratamientos requeridos se le explica a la madre la opción de realizar la rehabilitación dental bajo anestesia general a lo que accede por lo cual se le solicitan los siguientes estudios preoperatorios: química sanguínea, tiempos de coagulación y biometría hemática, así como ortopantomografía para realizar el plan de tratamiento.

Al recibir los resultados de los estudios se detecta un conteo

plaquetario de 51,000 plaquetas por lo que se realiza interconsulta al servicio de hematología de esta institución para valoración.

En la radiografía panorámica se observó estructuras simétricas, fórmula temporal completa, fórmula permanente completa, restos radiculares de órganos dentarios 51, 52, 54, 61, 62, 64, 72, 74, 82 y 84, lesiones cariosas de 3°/4° grado en OD 53, 55, 63, 65, 71, 73, 75, 81, 83 y 85. Figura 2.

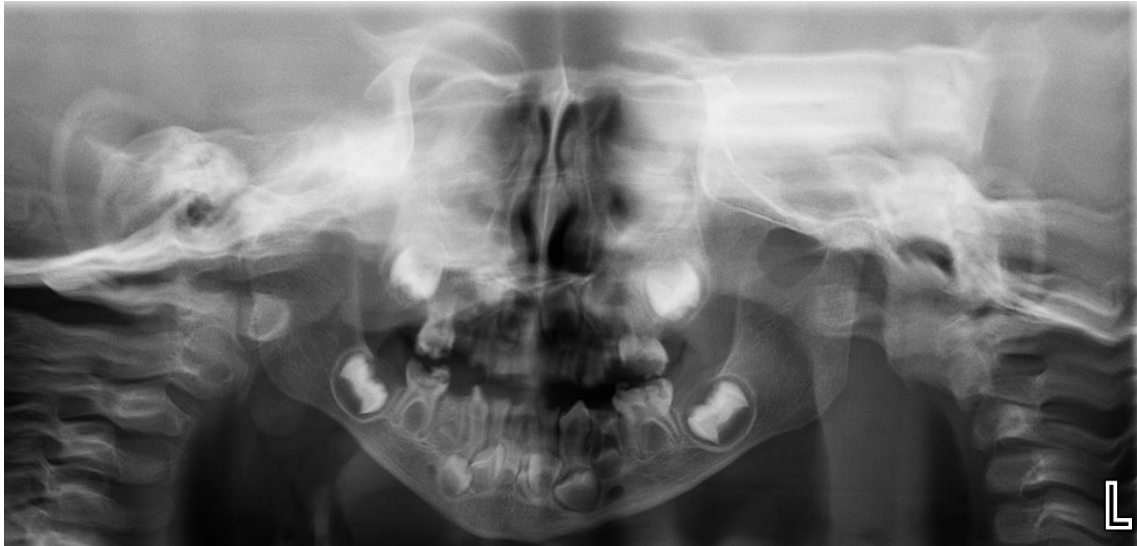

Figura 2. Ortopantografía. estructuras simétricas, fórmula temporal completa, fórmula permanente completa, restos radiculares de órganos dentarios

Por parte del servicio de hematología se solicita biometría hemática de padres y hermano de la paciente para descartar que se trate de una trombocitopenia familiar, debido a que la madre tuvo antecedentes de trombocitopenia.

A la recepción de resultados de estudios familiares se detecta un conteo plaquetario normal en padres y hermano de la menor, sin embargo, la paciente continuó con un conteo plaquetario de 82,000 plaquetas por microlitro de sangre.

Debido al estado de salud bucodental de la paciente se decide realizar rehabilitación dental bajo anestesia general con indicaciones de realizar transfusión de concentrados plaquetarios al ingresar al quirófano para realizar los tratamientos dentales y mantener en observación para realizar transfusiones posquirúrgicas necesarias.

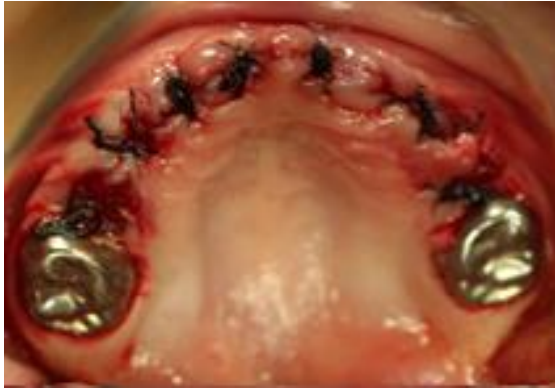TRATAMIENTO

Se realizó programación para rehabilitación dental y se solicitó

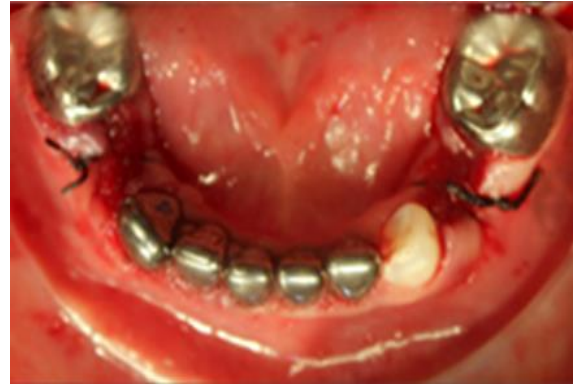dosis de concentrados plaquetarios (4 UNIDADES POR M2), para transfusión durante tratamiento.

Se realizó bajo anestesia general con ayuda de abrebocas tipo molt, colocación de tapón faríngeo con gasa, se infiltró articaína con epinefrina al 4% (2 cartuchos) en puntos locales y bloqueo mandibular, posteriormente se realizó remoción de tejido reblandecido e infectado mediante pieza de mano de alta velocidad, haciendo comunicación y acceso a cámara pulpar, se retiró complejo vasculonervioso cameral, se realizó hemostasia con torunda estéril, se obturó con (MTA) e (IRM) cámara pulpar, se prepararon los órganos dentarios para colocación de corona de acero cromo y se

cementaron dejándose en ajuste y función en OD 55, 65, 75 y 85. En los órganos dentarios 72, 71, 81, 82 y 83 se realizó remoción de tejido carioso, complejo vasculonervioso de porción cameral se realizó hemostasia, se obturaron con (MTA) y ionómero de vidrio para crear postes, finalmente se cementaron coronas de acero cromo con ionómero de vidrio (ketac cem) dejándose en ajuste y función, finalmente se realizó sindesmotomía, luxación y extracción de restos de órganos dentarios, 54, 53, 52, 51, 61, 62, 63, 64, 74, y 84, se realizó hemostasia a presión con gasa estéril, se colocó gel foam y se colocaron puntos de sutura en cruz con seda 000. Figura 3.



3.a



3.b

Figura 3.a y 3.b Apariencia clínica de la cirugía realizada y los puntos en cruz en ambos maxilares.

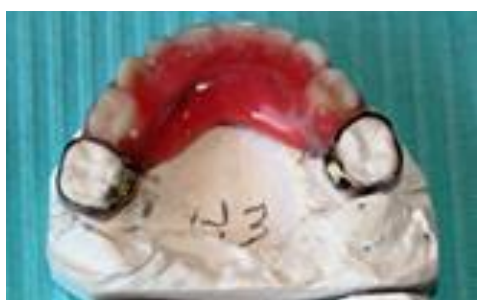Posteriormente se realizó ingreso al servicio de medicina interna del hospital para valoración y vigilancia continua, se indicó tratamiento farmacológico con clindamicina IV (40mg/kg/día), ibuprofeno (10 mg/kg/dosis), como agente local se indicó administración de estericoide antiséptico bucofaríngeo pediátrico al 0.015% para control postoperatorio, en las primeras 24 horas de estancia intrahospitalaria paciente presentó evento hemático que no cedió a la presión por lo cual se tuvo que realizar transfusión plaquetaria nuevamente,

finalmente al cumplir 48 horas de estancia sin presencia de eventos hemáticos se realizó el alta de la paciente.

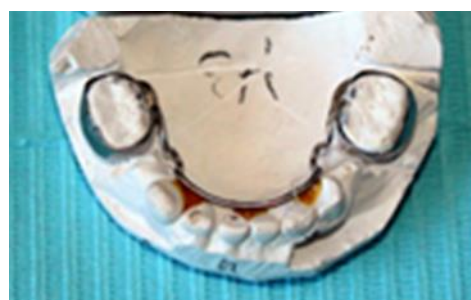Un mes después del tratamiento bajo anestesia general, se realizó toma de impresiones totales superior e inferior con hidrocoloide irreversible, posteriormente se tomó el registro de mordida con silicón pesado y se realizó diseño y elaboración de aparatos ortopédico-protésicos (en maxilar se colocó frente estético con 8 dientes y 2 bandas en OD 55 y 65, en mandíbula se colocó arco lingual con

loops) Figura 4. Finalmente se realizó adaptación y ajuste oclusal. Realizando colocación definitiva 1 mes y 15 días después de la

rehabilitación dental bajo anestesia general, dejándose en ajuste y función. Figura 5.



4.a



4.b

Figura 4.a y 4.b Diseño de la aparatología ortodonta para adaptación y ajuste oclusal

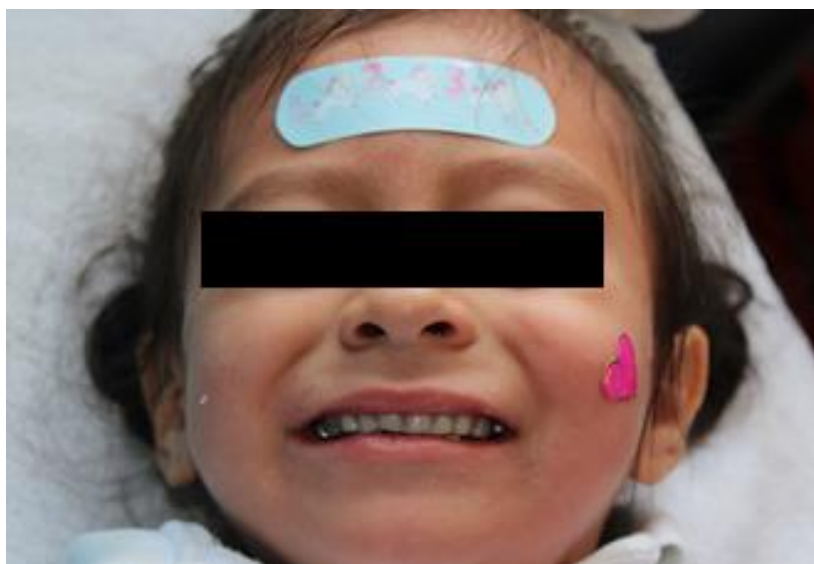

Figura 5. Apariencia final del paciente

DISCUSIÓN

El tratamiento dental en odontopediatría se puede realizar en diversos estadios de conciencia del paciente de acuerdo con la conducta, edad, experiencias previas, discapacidades, así como cantidad y complejidad de tratamientos requeridos. Durante la evaluación preoperatoria se debe realizar una valoración radiográfica que permita realizar un plan de tratamiento lo más específico posible, en este tipo de pacientes esto también nos permitirá evaluar el riesgo de sangrado del paciente, otra parte indispensable en la valoración preoperatoria del paciente son los estudios de laboratorio (biometría hemática y tiempo de coagulación) lo cual complementará la información del estado de salud del paciente y de acuerdo a los tratamientos requeridos se decidirá si se requiere una

transfusión así como el momento y cantidad necesaria a trasfudir (Cuadro 1 y 2).

En el presente caso por edad y cantidad/complejidad de tratamientos se programó y realizó rehabilitación dental bajo anestesia general con transfusión plaquetaria (4U /m² ó 10ml/kg) lo que permitió un mejor control y vigilancia de los datos de sangrado del paciente durante el procedimiento en el quirófano.

El tratamiento ambulatorio bajo restricción física o con manejo de conducta en este tipo de pacientes podría complicar el manejo y ocasionar mayor requerimiento de eventos transfusionales plaquetarios, elevando así el estrés y ansiedad de los pacientes y familiares al presentar mayor número de veces el riesgo a presentar datos de sangrado o alguna otra complicación después del tratamiento.

Cuadro 1. Valores plaquetarios normales utilizados en el Hospital del niño DIF para determinar condiciones aptas para realizar tratamientos odontológicos.

Valores normales:

150,000-450,000 plaquetas: es seguro realizar tratamiento

*100,000 plaquetas: realizar tratamiento de mínima intervención

-100,000 plaquetas:

trombocitopenia, solicitar valoración multidisciplinaria

Cuadro 2. Tiempos de coagulación normales.

Tiempos normales:

Tiempo de protrombina 10-14 seg

INR 0.8-1.2

Tiempo de tromboplastina parcial activado

25-45 seg

Tomados de López-Santiago (2).**CONCLUSIÓN**

El realizar una valoración preoperatoria completa permitió detectar el hallazgo de trombocitopenia y así se pudo realizar un tratamiento multidisciplinario que

ayudará al paciente a recobrar y mejorar la calidad de vida al restablecer las funciones de masticación habla y autoestima que generará una mejoría en la salud integral de la paciente. Siempre hay

que realizar una historia clínica completa y lo más de tallada posible, en caso de no contar con antecedentes heredo familiares, ni procedimientos odontológicos previos y se requieran tratamientos que involucren riesgo de sangrado se debe solicitar biometría hemática y tiempos de coagulación.

Decidir de manera multidisciplinaria evaluando riesgo/beneficio del paciente y el tipo de manejo del tratamiento (médicos y padres). Es necesario realizar evaluación preoperatoria completa y detallada con radiografías en caso de ser posible. Hay que explicar e instruir a padres de familia en cuidados posoperatorios necesarios (dieta, administración de medicamentos, cuidados generales y datos de alarma).

REFERENCIAS

1. Astigarraga-Aguirre I. Actualización sobre trombocitopenias y trombocitopenia inmune primaria. Bol S Vasco-Nav Pediatr 2012;44:19-24.
2. López-Santiago N. Pruebas de coagulación. Acta Pediatr Mex. 2016;37(4):241-245.
3. Campuzano-Maya G. Trombocitopenia: más importante que encontrarla es saber por qué se presenta. Medicina & Laboratorio 2007;13:111-152.
4. Islas-Granados MR, de la Teja-Ángeles E, Bravo-Lindoro A. Importancia de las enfermedades hematológicas en la estomatología pediátrica. Revista ADM 2009;65(6):12-15.
5. Garcés-Vallejo A, Cárdenas-Mendoza MA, Moreno-Mercado AI. Manejo estomatológico de un paciente portador de trombocitopenia secundaria a mielodisplasia. Reporte de un caso. Arch Inv Mat Inf 2010;2(3):134-140
6. Tamayo-Chuc DU. Trombocitopenia inmunitaria primaria. Rev Hematol Mex. 2016;17(4):239-255.