ISSN(e) 2244-8861, ISSN(p) 1856-3201
REVISTA ODONTOLÓGICA DE LOS ANDES
NÚMERO ESPECIAL 2025

RECIBIDO: 03/02/2025, **ACEPTADO**: 29/04/2025. *págs.* **52-61**
https://doi.org/10.53766/ROLA/2025.20.00.06

REPORTE DE CASO CLÍNICO

FIBROMA CEMENTO-OSIFICANTE CENTRAL ASOCIADO A QUISTE ÓSEO ANEURISMÁTICO.

Reporte de caso

Central cemento-ossifying fibroma associated with an aneurysmal bone cyst. Case report

POR

NORMA A **MARTÍNEZ C**[1]

RICARDO **FELZANI**[2]

NORLEYDY **CONTRERAS SOSA**[3]

1. Cirujano Bucal y Maxilofacial. Profesora Titular de la Cátedra de Anestesiología y Cirugía Estomatológica. Facultad de Odontología. Universidad de Los Andes. Servicio de Cirugía Pediátrica Maxilofacial, Instituto Autónomo Hospital Universitario de Los Andes, Mérida, Venezuela. normangelica1@hotmail.com
orcid.org/0009-0007-5373-7179
2. Cirujano Bucal y Maxilofacial. Profesor Titular de la Cátedra de Anestesiología y Cirugía Estomatológica. Facultad de Odontología. Universidad de Los Andes, Mérida, Venezuela. morenomerida2000@gmail.com
3. Odontólogo. Practica privada. Mérida, Venezuela. norleydycontrerassosa@gmail.com.
orcid.org/0009-0003-7301-066X

Autor de correspondencia: Norma A. Martínez C. Dirección: Calle 24, entre Av. 2 y 3, Facultad de Odontología, Mérida-Venezuela. Teléfonos: 0414-7463812 / 0412-2323322. normangelica1@hotmail.com

Como citar: Martínez C NA, Felzani R, Contreras-Sosa N. Fibroma cemento-osificante central asociado a quiste óseo aneurismático. Reporte de caso. ROLA; 2025. No Esp. 52-61.

Todos los documentos publicados en esta revista se distribuyen bajo una licencia Creative Commons Atribución -No Comercial- Compartir Igual 4.0 Internacional.
Por lo que el envío, procesamiento y publicación de artículos en la revista es totalmente gratuito.

Resumen

El fibroma cemento-osificante central es un tumor benigno que afecta principalmente los maxilares, reemplazando el hueso normal por tejido fibroso y material mineralizado. Suele manifestarse como un aumento de volumen asintomático, con expansión ósea y engrosamiento de estructuras adyacentes, complicando su diagnóstico por su curso prolongado. En ocasiones, se asocia a un quiste óseo aneurismático formando una lesión híbrida compleja. Predomina en adultos, con escasos casos en jóvenes, y se caracteriza por imágenes radiológicas intraóseas uniloculares y multiloculares, con bordes definidos y erosión de estructuras cercanas (ej. base mandibular). Factores como el recambio dentario, dientes supernumerarios o traumatismos podrían predisponer su desarrollo. El diagnóstico combina estudios radiográficos (panorámicas, tomografías) y análisis histopatológico, que revela tejido fibroso y hueso inmaduro. El tratamiento incluye enucleación quirúrgica y curetaje, aunque presenta un 28% de recidiva a cinco años. Las lesiones híbridas (FCO + QOA) requieren abordaje especializado para minimizar riesgos y garantizar la resección completa, dada su potencial agresividad local.

PALABRAS CLAVE: fibroma cemento-osificante central, quiste óseo aneurismático, lesión híbrida, tumores maxilares, enucleación, recidiva, diagnóstico imagenológico, histopatología, irritación periodontal.

Abstract

Central cement-ossifying fibroma is a benign tumor that primarily affects the jawbones, replacing normal bone with fibrous tissue and mineralized material. It usually manifests as an asymptomatic increase in volume, with bone expansion and thickening of adjacent structures, complicating diagnosis due to its prolonged course. It is occasionally associated with an aneurysmal bone cyst (ABC), forming a complex hybrid lesion. It predominates in adults, with rare cases in young people, and is characterized by unit- and multilocular intraosseous radiographic images with defined borders and erosion of nearby structures (e.g., the mandibular base). Factors such as tooth replacement, supernumerary teeth, or trauma may predispose its development. Diagnosis combines radiographic studies (panoramic, CT) and histopathological analysis, which reveal fibrous tissue and immature bone. Treatment includes surgical enucleation and curettage, although there is a 28% five-year recurrence rate. Given their potential local aggressiveness, hybrid lesions (COF + QOA) require a specialized approach to minimize risks and ensure complete resection.

KEYWORDS: Central cement-ossifying fibroma, aneurysmal bone cyst, hybrid lesion, maxillary tumors, enucleation, recurrence, imaging diagnosis, histopathology, periodontal irritation.

Introducción

Una de las patologías estudiadas con especial interés son los llamados fibromas cemento-osificantes centrales (FCO), por ser tumores benignos que afectan los maxilares, principalmente la mandíbula. Se le define como una lesión fibro-ósea que se caracteriza por reemplazar el hueso normal por tejido fibroso y mineralizado. Esta condición puede venir acompañada por otras patologías. Algunos estudios mencionan que se puede realizar enucleación y curetaje, considerando que esta técnica presenta un 28% de recidiva a los cinco años[1].

Según Marcano y Leonardi[2], desde una perspectiva clínica el FCO se presenta como un incremento en el volumen, lo que provoca la expansión de las corticales y el engrosamiento de las estructuras adyacentes, resultando en una deformidad reveladora de tipo asintomática, con una consistencia sólida y un curso prolongado que suele hacer más complejo el diagnóstico. Esta condición se hace más compleja cuando se asocia con un quiste óseo aneurismático (QOA), en el que se detecta un tipo de lesión híbrida, haciéndose necesario estudiar con detalle este tipo de lesiones híbridas. Es importante aclarar que los tumores asociados a quistes mandibulares, clasificados como odontogénicos o no odontogénicos según su origen, pueden presentar variaciones en tamaño y gravedad. Este tipo de tumoraciones suelen ser benignas, y aunque asintomáticas en la mayoría de los casos, llegan a mostrar un avance agresivo, lo que les permite expandirse, desplazarse o incluso destruir el hueso, los tejidos y los dientes circundantes.

Un estudio de revisión de casos formulado por Contreras *et al.*[3], mostró una triangulación de datos en 32 artículos y estudios formales. Los antecedentes recolectados permitieron efectuar un análisis comparativo seleccionando 32 casos con 34 lesiones. El cruce de información aportó evidencias para clasificar ciertas características clínicas y epidemiológicas asociadas a sexo, tamaño y tiempo de evolución de la lesión. Esta información fue reportada mediante la determinación de su frecuencia y porcentaje. Esta representación dio como resultado que el FCO suele aparecer en edades mayores, siendo muy exiguos los casos reportados en niños y jóvenes. A la par, este tipo de patologías están ubicadas exclusivamente en huesos maxilares.

Con relación a las características imagenológicas todos los casos se presentan como lesiones intraóseas, uniloculares o multiloculares, con expansión ósea, densidad variable y límites definidos y con una línea radiolúcida perilesional. En el estudio anteriormente citado, el cruce de información reveló que este tipo de lesiones están interconectadas con estructuras vecinas y ocasionan daños colaterales tales como erosión de la base mandibular, desplazamiento del canal mandibular, tabique nasal hasta la ocupación de cavidades perinasales. En el caso de las patologías dentales hibridas interesa

destacar que las mismas, suelen tener varias causas, pero con un aspecto en común centrado es la presión venosa relativamente elevada[4].

En este contexto cabe subrayar el aporte de Nieto y Salazar[5], quienes concluyen luego de la revisión exhaustiva de un grupo de casos, que el recambio dentario, la aparición de dientes neonatales y la presencia de diente supernumerarios son factores predisponentes en la aparición de fibromas osificantes, debido a la irritación que causa este proceso dentario en él ligamento periodontal, así como también la irritación qué se produce en el ligamento periodontal al momento de una exodoncia. Este señalamiento destaca la complejidad de este tipo de lesiones que tienen como forma de tratamiento la extirpación quirúrgica profunda o la extirpación quirúrgica simple con un curetaje simple[5].

El diagnóstico en los casos de FCO, se realiza mediante estudios radiográficos y tomográficos, esta información permite visualizar la estructura ósea y la presencia de posibles anomalías[6]. En lo concerniente al análisis anatomopatológico, se examina una muestra de tejido para identificar la proliferación de tejido conectivo fibroso y la presencia de focos de hueso inmaduro con trabéculas irregulares. Este análisis confirma la inactividad osteoblástica o alteración del tejido óseo[7].

El presente reporte de caso clínico se focaliza en la detección y tratamiento de un fibroma cemento-osificante central asociado a quiste ósea aneurismático y su tratamiento como lesión hibrida a partir de la sintomatología, la historia clínica, el examen extraoral e intraoral y las evidencias radiográficas (Panorámica, Periapicales, Tomografía de Haz Cónico y Estudio Histopatológico).

Caso clínico

Paciente masculino de 13 años de edad, originario y procedente de La Fría estado Táchira-Venezuela, quien acompañado de sus padres asistió a la consulta, manifestando presencia de lesión en mandíbula, la cual refieren como recidivante ya que fue intervenido quirúrgicamente bajo anestesia general hace un año. En ese momento fue reportada como: Fibroma Osificante Central.

Al realizar el interrogatorio de rutina no refiere antecedentes sistémicos de importancia ni desde el punto de vista local, como único antecedente, el quirúrgico que se reporta.

Al examen clínico se evidencia ligero aumento de volumen en región mandibular, lado derecho. Al examen intraoral, se observa aumento de volumen de tipo expansivo en región de premolares inferiores, del lado derecho, sin borramiento del fondo de surco vestibular, ni evidencia de fístula. Unidades dentarias (UD) sin cambio de coloración, sin movilidad dentaria, no dolorosa a la percusión.

Al momento de la consulta, asiste con radiografía Panorámica (FIGURA 1), donde se evidencia zona radiolúcida, que ocupa la región parasinfisiaria derecha que desplaza las UD 44 y 45, sin evidencia de reabsorción. Se solicita Tomografía de Haz Cónico (08/07/2024) dando como resultado:

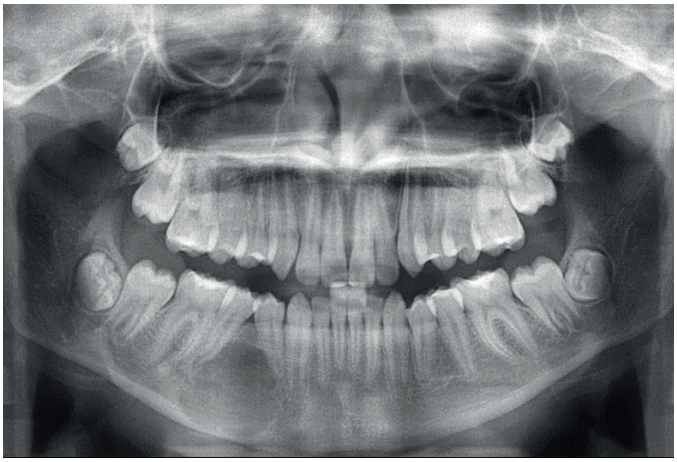

FIGURA 1. Radiografía Panorámica Pre-Operatoria.

Zona hipodensa de bordes irregulares pero definidos, con patrón expansivo a nivel de las corticales, por lo que su forma general tiende a ser redondeada, ubicada entre las raíces del 44 y 45, que se extiende hasta la basal mandibular adelgazándola, al igual que adelgaza de forma parcial las corticales vestibular y lingual. Las raíces de las UD mencionadas presentan desplazamiento divergente entre sí, pero no se evidencian signos de reabsorción. El conducto dentario se desplaza caudalmente y anteriormente en el bucle se expande para rodear parcialmente el borde anterior de la lesión. Los signos descritos podrían sugerir como diagnósticos presuntivos: Ameloblastoma unilocular vs. Quiste residual (FIGURA 2, 3 y 4).

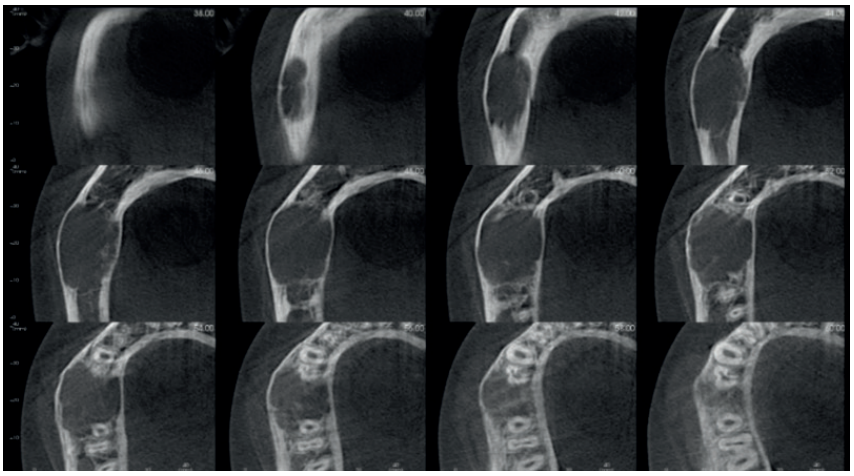

FIGURA 2. Cortes axiales mandibulares.

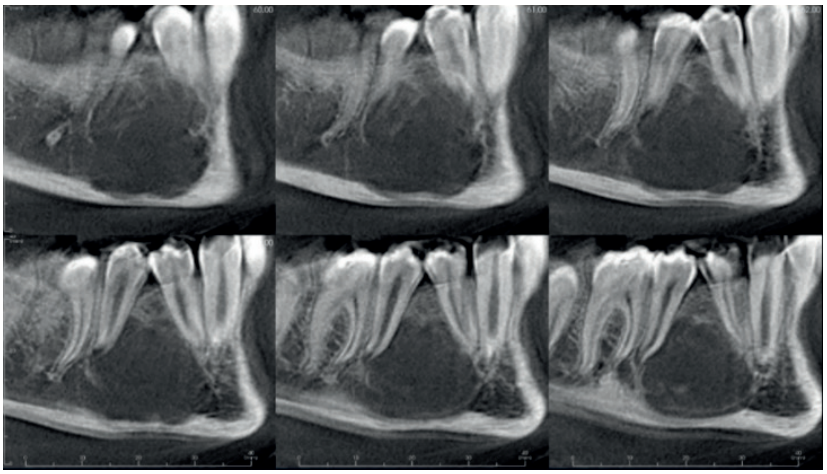

FIGURA 3. Cortes sagitales donde se evidencia la lesión en mandíbula.

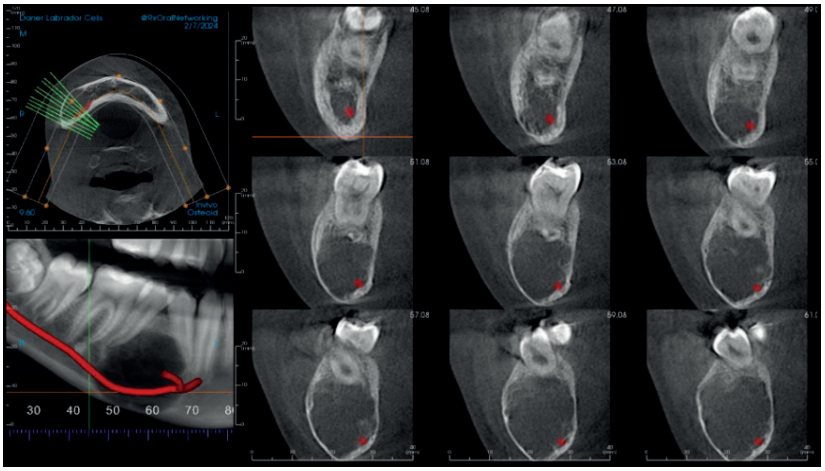

FIGURA 4. Cortes coronales zona del 45 y 46.

Se solicita valoración endodóntica con el fin de que fuesen realizados tratamientos de conductos en las UD 44 y 45, ya que se consideró necesario previo al procedimiento quirúrgico.

Se realizó procedimiento quirúrgico bajo anestesia general para la excéresis de la lesión y el respectivo remodelado óseo para evitar recidiva. Se describe de la siguiente manera: previa asepsia y antisepsia e intubación oro traqueal, se realizó incisión en zona parayugal inferior derecha, disección mucoperióstico y osteotomía para visualizar la lesión, excéresis propiamente dicha y osteotomía (fresado y limpieza de la cavidad) se lavó con solución fisiológica y se suturó con Vicryl 3-0 (FIGURA 5).

Se solicitó estudio histopatológico el cual reportó "Neoplasia Benigna encapsulada", conformada por trabéculas irregulares de tejido óseo, que se entremezclan con depósitos circulares de aspecto cementoide.

Estroma fibroso muy celular, con presencia de abundantes vasos sanguíneos. Otros fragmentos muestran paredes de tejido conectivo, que rodean espacios repletos de eritrocitos o vacíos. No se observan delineado de endo-

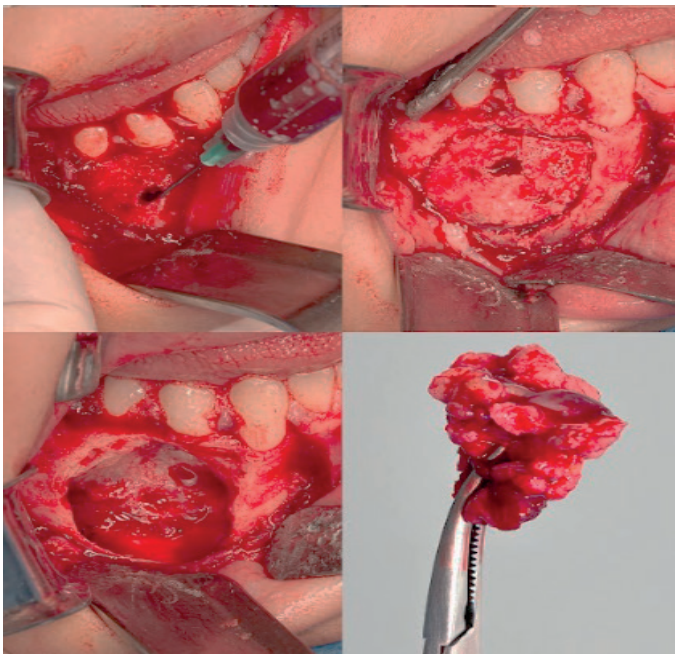

FIGURA 5. Procedimiento quirúrgico.

telio. Presencia de ocasionales células gigantes multinucleadas en la pared. Se aprecia separación de la lesión de la cortical ósea y una porción de tejido conectivo fibroso. No hay evidencia de malignidad en el tejido estudiado.

Conclusión diagnóstica: Fibroma cemento-osificante central asociado a quiste óseo aneurismático (Lesión Híbrida) (**FIGURA 6 y 7**).

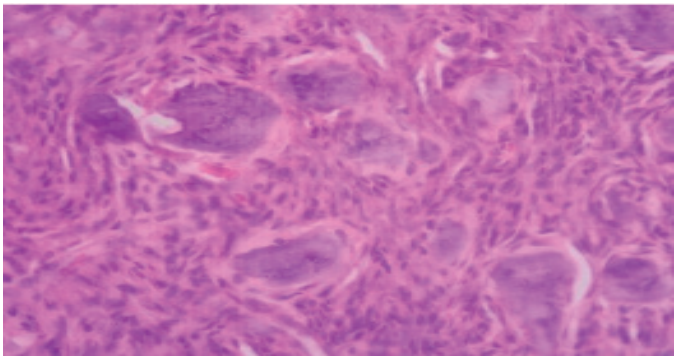

FIGURA 6. Cortes Histopatológicos.

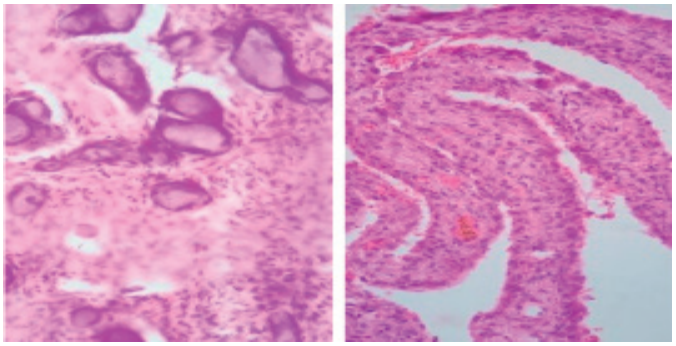

FIGURA 7. Cortes Histopatológicos.

Se realizaron controles a la semana, sin evidencia de complicaciones.

Nuevamente, el paciente asiste al año (10/02/2025), se le realiza examen clínico y solicitud de exámenes imagenológicos; evidenciándose ausencia de lesión y regeneración de tejidos óseos; considerándose un procedimiento exitoso sin complicaciones inherentes al diagnóstico, acto operatorio y a la recuperación de las estructuras involucradas (FIGURA 8, 9 y 10).

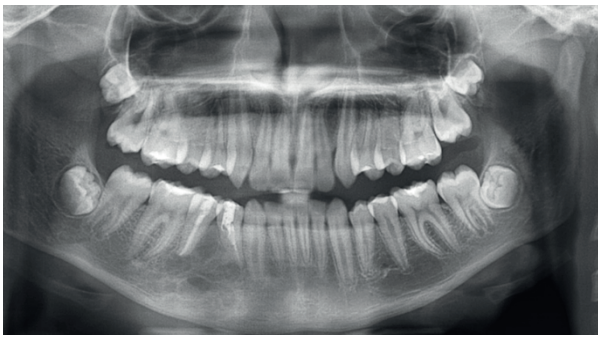

FIGURA 8. Radiografía Panorámica Post-Operatoria.

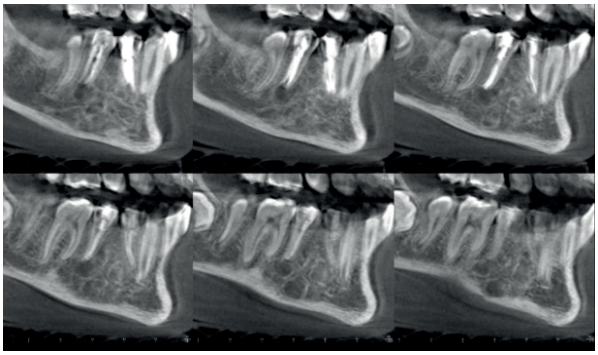

FIGURA 9. Tomografía Post-Operatoria.

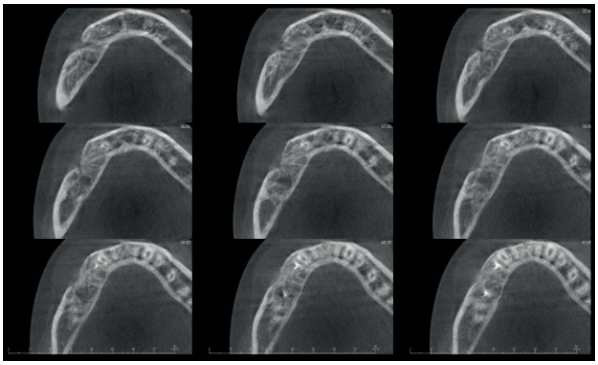

FIGURA 10. Tomografía Post-Operatoria.

Discusión

Como se ha venido destacando el fibroma cemento-osificante es conocido como un tumor o protuberancia benigna de origen odontogénico por cuanto se origina o se desarrolla a partir de los tejidos que forman los dientes. Estos tejidos son esenciales para la salud bucal y general, ya que desempeñan funciones vitales tales como la masticación que permite triturar los alimentos y facilita la digestión. Así mismo activan la función fonética y que los diente

intervienen permanentemente en la articulación de las palabras, contribuyendo a una correcta pronunciación. Estas funciones están inmersas en el componente estético ya que los dientes tienen un impacto significativo en la estructura fisionómica y la sonrisa, lo que influye de forma importante en la vida emocional y las interacciones sociales.

Las lesiones definidas como fibroma cemento-osificante están representadas por una variedad de procesos patológicos que se caracterizan por osificaciones patológicas y calcificaciones en asociación con un elemento medular fibroblástico hipercelular. La mayoría de las características del presente caso coincidieron con las descritas en la literatura, como la edad del paciente, el rápido crecimiento menos de 4 meses de duración y las características radiográficas e histológicas que amplían los detalles y la condición fibro-ósea.

El estudio realizado por Vera *et al.*[8] señala que algunos estudios como los estudios realizados de Makek y Johnson revelan un rango de edad amplio en pacientes, desde niños hasta adultos. En estas indagatorias se encontró que las edades oscilaban entre 3 y 49 años, con una media de 17.7 años, y que el 62,8% de los pacientes tenían entre 5 y 15 años. De manera similar, Johnson reportó un rango de 3 meses a 72 años, con un 65% de los pacientes entre 10 y 25 años. La OMS, en su última clasificación, establece una edad promedio de 20 años para la variante samomatoide referida a la histológica específica del fibroma osificante juvenil como una lesión ósea benigna.

Como complemento de esta información el estudio de Rabelo en el año 2021 reportó que el fibroma osificante de tipo juvenil es una forma variante que puede tener comportamiento agresivo ya que tienen a ser destructivo, expansivo, apareciendo de preferencia en el maxilar superior. Aclara el investigador que esta patología tiene leve predilección por el sexo masculino y afecta principalmente a pacientes menores de 15 años[8].

Conclusiones

Los autores de este caso clínico señalan que esta patología requiere de un manejo multidisciplinario y debe ser diagnosticada principalmente con la clínica, apoyándose de herramientas complementarias. Para determinar el correcto diagnóstico se debe tener en cuenta la importancia de los exámenes clínicos, radiográficos, quirúrgicos e histológicos y a su vez el manejo a tiempo de estas lesiones visto que son pacientes generalmente diagnosticados en etapas tempranas de sus vidas.

El odontólogo, debe conocer los aspectos más significativos de la lesión, así como también saber el principal diagnóstico diferencial y tener en cuenta como realizar el manejo de estos pacientes, ya que las lesiones fibro-óseas pueden ser muy similares entre sí. El (FCO + QOA) es una lesión poco frecuente. Dicha lesión produce destrucción maxilar, presentando como caracterís-

tica que no es dolorosa. El fibroma odontogénico central, puede presentar material calcificado, en este caso presentó cemento y hueso, (lesión híbrida).

Declaración ética

Los autores certifican que han obtenido todos los consentimientos informados apropiados del paciente. En el formato, el representante del paciente menor de edad ha dado su consentimiento para que sus imágenes y toda la información clínica reportada pueda ser publicada en esta revisión. El paciente y su representante entienden que sus nombres y/o iniciales no serán utilizadas, pero el anonimato no puede ser garantizado en su totalidad.

Agradecimientos

A los distinguidos: Prof. Msc. Leonel Castillo, Prof. Omar Paulini, PhD y Msc. Dra. Mariana Villarroel D. y Od. Elvis Labrador, quienes con su aporte y conocimientos ayudaron en la realización del presente caso clínico.

Bibliografía

1. Contrera L, Hidalgo A, Venegas, Celis, C. Clínica, epidemiología e Imagenología del fibroma osificante y fibroma cemento osificante: revisión de casos reportados en la literatura. 2022; 38(3): 122-135. Clínica, epidemiología e Imagenología del fibroma osificante y fibroma cemento osificante: revisión de casos reportados en la literatura.
2. Marcano A, Leonardi R, De Armas E. Fibroma cemento osificante central en mandíbula. Reporte de caso. Revista Científica CMDLT. 2024; 18(Suplemento). Disponible en: https://doi.org/10.55361/cmdlt.v18iSuplemento.482
3. Marín M, García F, Marín M, Castañeda D. Presentación de un quiste óseo aneurismático mandibular de gran tamaño: reporte de un caso y revisión de la literatura. Avances en Odontoestomatología. 2016; 32(5): 239-249. Disponible en: http://scielo.isciii.es/scielo.php?script=sci_arttext&pid=S0213-12852016000500002&lng=es&tlng=es.
4. Mainville G, Turgeon D, Kauzman A. Diagnosis and management of benign fibro-osseous lesions of the jaws: a current review for the dental clinician. Oral Dis. 2017; 23(4): 440-50. https://doi.org/10.1111/odi.12531
5. Nieto A, Salazar A. Fibroma osificante periférico en niños: una visión actualizada desde la perspectiva del odontólogo general. Fundación Universitaria del Área Andina. Disponible en: https://digitk.areandina.edu.co/server/api/core/bitstreams/6ba4c86c-c15a-426c-a0e0-5fee77b0f9a2/content
6. Rabelo A. Presentación de caso clínico de fibroma osificante en los maxilares. 2021; Correo Científico Médico (CCM) 2022; 26(2). https://revcocmed.sld.cu/index.php/cocmed/article/view/4191/2142
7. Secchi Á, Vázquez de Ponson D, Sepúlveda V, Núñez B, Quezada R, Carrasco R et al. Fibroma cemento-osificante. Rev Mex Cir.Bucal Maxilofac. 2021; 17(1): 17-23. https://dx.doi.org/10.35366/100256
8. Velazco J, Bustillo J. Displasia fibrosa. Reporte de caso. 2024; 19(1): 72-81. Disponible en: http://erevistas.saber.ula.ve/index.php/odontoula/article/view/19871/2024.19.01.06